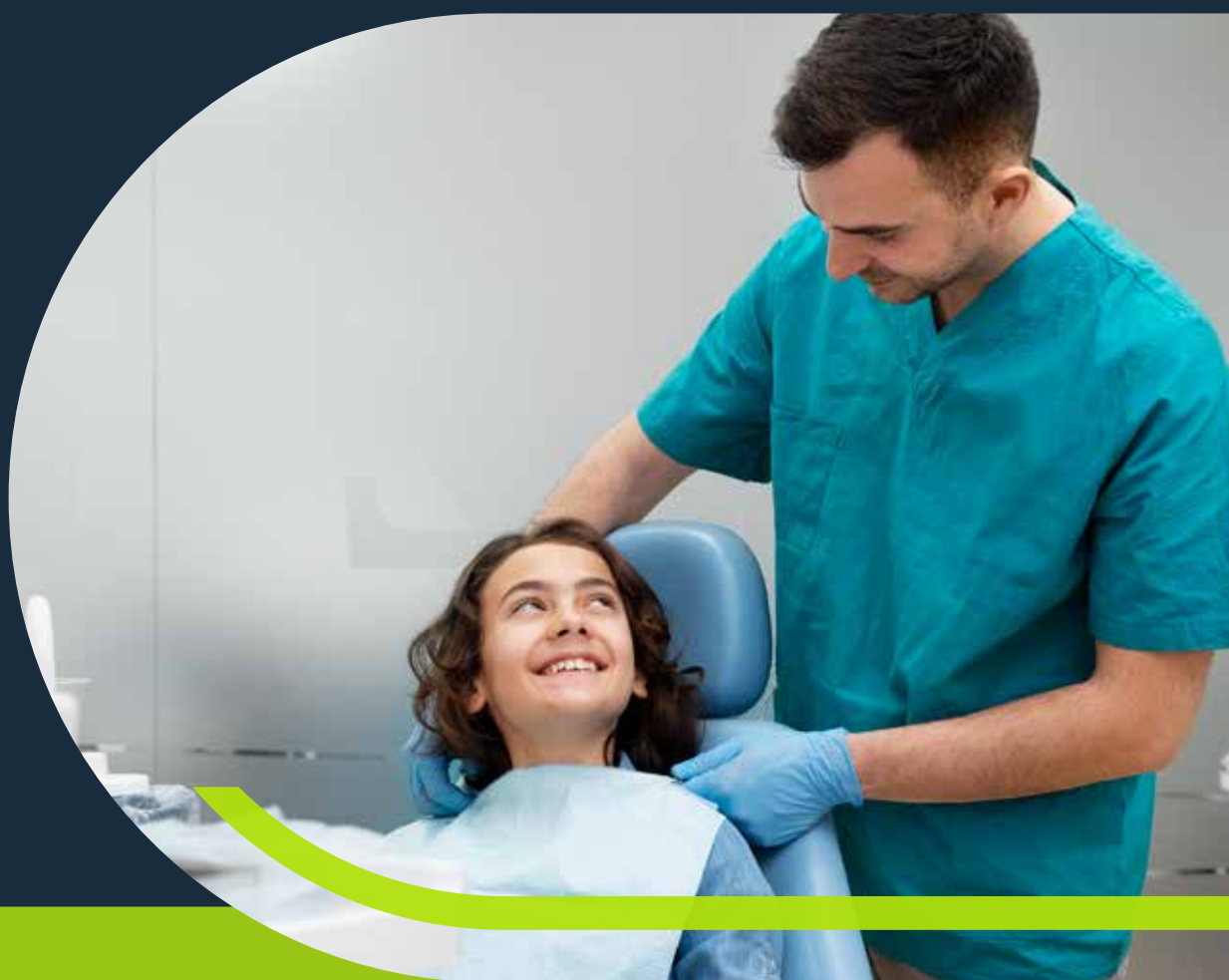

Curso en Salud Bucal

Gestantes, Primera Infancia e Infancia,
para **Profesionales de la Salud**



MÓDULO 2

Salud bucal en la primer infancia
y la infancia

INTRODUCCIÓN

La caries dental es una de las enfermedades crónicas más comunes que afectan a los niños. Es un importante problema de salud pública en la primera infancia, con impactos negativos a lo largo de la vida. A nivel mundial, el 60-90% de los niños se ven afectados, con tasas de caries dental más altas que el asma infantil. La caries dental es una enfermedad progresiva y puede revertirse si se trata a tiempo, pero si no se trata, se vuelve más compleja con el tiempo. La caries dental no controlada progresa a caries con un gran impacto en la salud y el bienestar del niño, incluido el dolor, la capacidad para comer y masticar, el peso corporal, el crecimiento, la autoestima y la comunicación. El impacto del dolor/malestar crónico relacionado con la caries dental en el desarrollo cognitivo del niño ha sido documentado, con mala asistencia a la escuela y falta de concentración comúnmente reportadas.¹

Otro determinante de salud bucal en la primera infancia y la infancia son las maloclusiones, por eso la importancia de reconocer las características de normalidad en estas etapas. La asociación de maloclusión y calidad de vida se basa en varias ideas. Los pacientes con maloclusiones graves o prolongadas sin tratar pueden sufrir dolor debido a trastornos temporomandibulares o traumatismos dentales. La maloclusión también puede causar problemas funcionales, como problemas con el habla, la masticación y la posterior elección restringida de alimentos.²

OBJETIVOS

- Reconocer las características bucales en primera infancia y la infancia.
- Identificar las anomalías anatómicas en primera infancia que pudieran interferir en la permanencia de la lactancia materna.
- Diagnosticar y tratar tempranamente las lesiones iniciales de la caries dental.
- Reconocer los factores de riesgo para el desarrollo y progresión de la caries de la infancia temprana.
- Identificar las principales patologías bucales en la primera infancia y la infancia con el fin de orientar a los padres en su manejo.

CONTENIDOS TEMÁTICOS

- Características bucales en primera infancia y la infancia
- Caries de la infancia temprana
- Patologías bucales en primera infancia y la infancia

¹ Dickson-Swift V, Kenny A, Gussy M, McCarthy C, Bracksley-O'Grady S. The knowledge and practice of pediatricians in children's oral health: a scoping review. BMC Oral Health. 2020 Jul 25;20(1):211.

² Kragt L, Dharmo B, Wolvius EB, Ongkosuwito EM. The impact of malocclusions on oral health-related quality of life in children-a systematic review and meta-analysis. Clin Oral Investig. 2016 Nov;20(8):1881-1894.

I. Características bucales en primera infancia y la infancia

Los procesos de crecimiento y desarrollo craneofacial, iniciados en la etapa prenatal, están dirigidos a lograr un estado de equilibrio funcional y estructural entre las múltiples partes de los tejidos duros y blandos; durante este proceso, las condiciones patológicas pueden ocasionar desequilibrios³

La forma y tamaño de la boca presentan variaciones individuales que reafirman en gran medida las características faciales de cada individuo. Al inicio de la exploración, es útil evaluar el tamaño y la posición de los maxilares, los cuales debido a la presión intrauterina, pueden encontrarse desplazadas simulando una discreta micrognatia.⁴

El neonato normal tiene un maxilar inferior relativamente pequeño, mientras que el maxilar superior impresiona estar más desarrollado. La mandíbula mantiene un crecimiento considerable durante los primeros meses de edad, a tal extremo que al alcanzar el primer año de edad, su tamaño es proporcional con el resto de la cara.²

La boca del neonato está ricamente dotada de un sistema de guía sensorial que brinda el impulso para muchas funciones neuromusculares vitales como la succión, deglución, bostezo y la tos. La forma de la arcada permite que los gérmenes dentarios se ubiquen en forma perpendicular.

El arco o cresta superior tiene forma de herradura, ancho, aplanado. En las zonas laterales presentan 2 prominencias anteroposteriores denominadas burletes palatinos. Las almohadillas gingivales tienden a extenderse bucalmente y labialmente. La relación entre los rodetes superior protruido y el inferior retruido ocurre con una discrepancia media de 5-6 mm. 3 La cavidad bucal del recién nacido presenta detalles estructurales algunos de los cuales son propios de la edad, y las cuales son necesarias para el agarre durante la succión.⁵



- **Apoyo de succión o callo del lactante:** Presente en la porción media del labio superior, como múltiples proyecciones que tienden a aumentar de volumen cuando están en contacto con el pecho materno, permite fijar la areola y sirve de contacto durante el amamantamiento; más desarrollado en niños de menor edad que se alimentan con leche materna.

³ Ramos Pérez, Katiuska, Sáez Luna, Maira Eleodora, Alegret Rodríguez, Milagros, & Díaz Sáez, Liliana. (2016). Características morfológicas bucofaciales durante el primer año de vida en niños del municipio Santa Clara. Medicentro Electrónica, 20(3), 185-192.

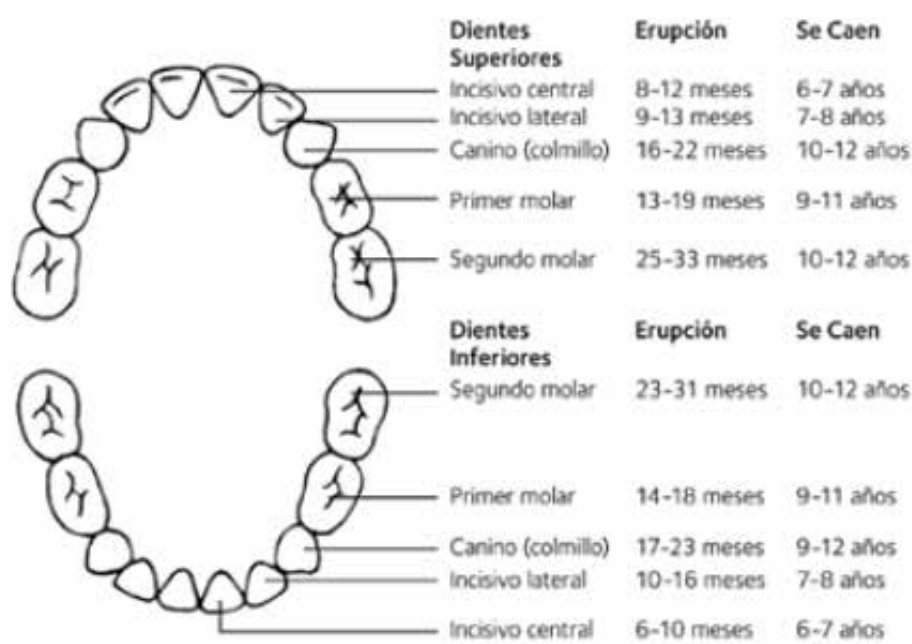
⁴ FValdés Armenteros R, García López-Trigo G. Examen general de la cara y los ojos. En: Valdés Armenteros R, Reyes Izquierdo DM. Examen clínico al recién nacido. La Habana: Editorial Ciencias Médicas; 2003. p. 75-89.

⁵ Fuentes Febles DF, Ferreiro González RI, Martínez Barroso MT, Gómez Arcila M, Matienzo González- Carvajal G. Consideraciones morfológicas sobre la cavidad bucal del recién nacido y el niño en edad temprana. Primer Congreso Virtual de Ciencias Morfológicas [internet]. Cienfuegos: Universidad de Ciencias Médicas; 2012

- **Frenillo labial superior:** En más del 50 % de los niños une el labio superior a la papila palatina constituyendo el llamado frenillo labial persistente que favorece el amamantamiento al afirmar más el labio superior. Es una estructura anatómica compuesta por un tejido fibroso recubierto de mucosa que va de la superficie interna del labio a la pared externa de la encía adherente. Los frenillos que saliendo del labio superior se insertan algunos milímetros del margen gingival son considerados normales y aquellos que se insertan en el margen o en la papila son considerados patológicos. No requieren manejo quirúrgico en dentición temporal, se debe evaluar su inserción posterior al recambio dental del sector anterior en dentición mixta.
- **Cordón fibroso "de Robín y Magitot" o Crestas gingivales:** En las crestas alveolares o rodetes superior e inferior, sobre la región donde brotarán los incisivos y caninos existe un cordón fibroso o elevación eréctil y muy vascularizada, el cual a medida que va desapareciendo nos indica el momento de la erupción dentaria, su función es aprehender el pezón.
- **Frenillo lingual:** El frenillo lingual es un pliegue medio de la membrana mucosa que se extiende desde la superficie posterior de la encía de la lengua, cubriendo la superficie lingual de la cresta alveolar anterior, y que tiende a desplazarse a medida que aumenta la dimensión vertical de la boca, produciendo el alargamiento lingual. Este proceso lleva a que el frenillo lingual termine ubicándose en la parte anterior de la lengua. Su formación se origina en etapas embrionarias cuando se desarrollan los músculos hioglosos y geniogloso de la cavidad bucal. En los neonatos, el frenillo lingual se ubica en "la base anterior de la lengua hasta la base del hueso alveolar de la mandíbula" y tras algunas semanas, al alargarse de manera gradual la lengua, este pliegue termina por "ocupar la porción central de la cara ventral de la lengua, la cual será su posición definitiva". Una alteración del frenillo lingual puede inmovilizar la lengua o restringirla limitando la lactancia materna.⁶

Las coronas de los dientes primarios comienzan a desarrollarse en el útero y los incisivos centrales mandibulares generalmente comienzan a erupcionar en la boca entre los 6 y los 8 meses de edad. Cuando los segundos molares superiores erupcionan alrededor de los 29 meses, la erupción de la dentición temporal está completa. Tanto la cronología como la secuencia de la erupción difieren entre el maxilar y la mandíbula. Aunque la secuencia de erupción suele ser la misma, se observa una variación biológica típica en el tiempo.⁷ (figura 1)

Figura 1: secuencia y cronología de erupción en dentición primaria.



⁶ Llanos-Redondo, Andrés; Contreras-Suárez, Karent-Susana; Aguilar-Cañas, Sandra-Johanna. (2021). Evaluación del frenillo lingual en neonatos. Una revisión sistemática. Revista de Investigación e Innovación en Ciencias de la Salud, 3(1), 87-97

⁷ Lynch RJ. The primary and mixed dentition, post-eruptive enamel maturation and dental caries: a review. Int Dent J. 2013 Dec;63 Suppl 2(Suppl 2):3-13.

Canut⁸ anota que el proceso de la erupción se realiza en tres períodos que se suceden ininterrumpidamente, y que corresponden a la salida de distintos grupos dentarios de la siguiente manera: en un primer grupo hacen erupción los centrales inferiores a los 6 meses, centrales, laterales superiores y finalmente, laterales inferiores. El intervalo de separación cronológica de cada par de dientes homólogos suele ser de 2 a 3 meses. Una vez que han hecho erupción los incisivos hay un periodo de descanso en la salida dentaria de 4 a 6 meses.


Al salir los dientes anteriores se produce cierto adelantamiento posicional en el patrón eruptivo, ellos hacen erupción en forma vertical y adelantándose hacia labial; permitiendo agrandar el arco ganando espacio para el alineamiento. El micrognatismo mandibular se va compensando por su crecimiento relativo durante el primer año de vida con respecto al superior. Al completar la erupción de los ocho incisivos, se establece un tope anterior para la función mandibular.

En un *segundo grupo* erupcionarán los primeros molares hacia los 16 meses y a los 20 meses los caninos; el período de erupción es de 6 meses y le sigue un período silente de 4-6 meses. En ésta fase de desarrollo de la dentición primaria, la boca se prepara para el cambio de dieta líquida a sólida, el máximo crecimiento se concentra en la parte distal de la apófisis alveolar y así queda lista para la erupción de las piezas posteriores en el cual un *tercer grupo* hacen erupción con los cuatro segundos molares, que tardan unos 4 meses.

Se considera dentro de los límites normales, que la dentición primaria se encuentra completa en cualquier momento comprendido entre los 2 a 3 años de edad cuando los segundos molares han alcanzado la oclusión.⁹ Sin embargo, debemos dejar claro que, la época de aparición de los dientes en la boca no es importante a menos que se desvíe mucho del promedio dado, sin embargo, el orden en que se efectúa la erupción sí lo es porque ayuda a determinar la posición de los dientes en el arco.^{6,10}

Una vez que toda la dentición primaria ha hecho erupción se establece la oclusión. A los 30 meses con la oclusión de las 20 piezas primarios observamos las siguientes características:^{11, 12}

- Dientes anteriores separados (arco tipo I).
- Espacios primates.
- Leve sobremordida y resalte.
- Plano terminal recto.
- Relación canina de Clase I
- Inclinación casi vertical de los dientes anteriores.
- Forma ovoide de los arcos.



⁸ Canut, J A. Ortodoncia clínica. 1era. Ed. Salvat. Barcelona. 1988.

⁹ Van der Linden, F P M. Facial growth and facial orthopedic. Quintessence publishing. London 1986.

¹⁰ Moyers, R. Manual de ortodoncia. 4a. Ed. Ed Médica Panamericana. Buenos Aires. 1992.

¹¹ Morres, C; Chada, J. Available space for the incisors during dental development. A growth study based on the physiological age. Angle Orthod. 1965; 35: 12-22.

¹² Moyers, R. Manual de ortodoncia. 4a. Ed. Ed Médica Panamericana. Buenos Aires. 1992.

II. Caries de la infancia temprana

La caries, enfermedad bucodental más frecuente en la edad pediátrica, aumenta el riesgo de infecciones, maloclusión, dificultades para la alimentación y el lenguaje, repercutiendo en el absentismo escolar, la salud y la economía familiar.

Su naturaleza es multifactorial. Determinados hábitos dietéticos aumentan el riesgo de aparición de caries, mientras que la frecuencia de cepillado lo disminuye en la dentición definitiva. Pero dichos hábitos están condicionados por contextos socioeconómicos determinados. Así, en situaciones de pobreza educativa, exclusión social o bajo nivel, la población se expone frecuentemente más a hábitos higiénico-dietéticos insanos.¹³

La caries de la infancia temprana (CIT) se define como la presencia de ≥ 1 superficies dentales cariadas, perdidas (debido a caries) u obturadas en los dientes primarios en un niño de 71 meses de edad o menos. La CIT severa (CIT-S) ocurre en niños < 3 años de edad con ≥ 1 superficies dentales cariadas, perdidas (debido a caries) u obturadas.¹⁴

Las consecuencias a corto plazo de la CIT no tratada incluyen dolor, hospitalización y visitas a la sala de emergencias debido a abscesos e infecciones sistémicas, e incluso la muerte. A largo plazo, existe una fuerte evidencia de que los niños que experimentaron CIT tienen muchas más probabilidades de tener una calidad de vida relacionada con la salud oral disminuida y un mayor riesgo de lesiones de caries en los dientes permanentes.

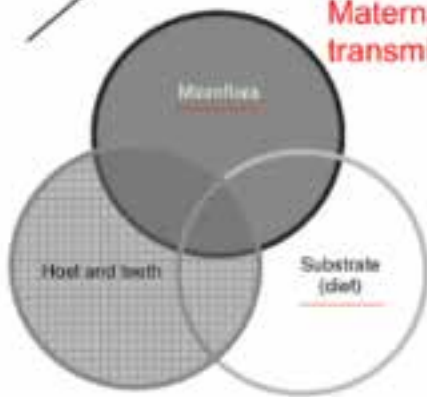
El embarazo es un momento ideal para promover la prevención primaria de la CIT en los niños dada la profunda influencia de la salud y los comportamientos maternos en los resultados de la salud bucal de los niños, la CIT es una enfermedad bacteriana multifactorial con *Streptococcus mutans* como la principal bacteria cariogénica y fuertemente influenciado por la dieta. Los comportamientos dietéticos y de higiene bucal de los niños dependen del conocimiento, las creencias y los comportamientos de salud bucal de los padres o cuidadores.¹⁵

Al revisar el modelo de riesgo de caries dental de los niños descrito por Fisher-Owens et al., 2007 que incluía diferentes niveles de elementos ambientales, varios factores que podrían verse potencialmente influenciados por las madres son: 1) microflora y dieta en el posicionamiento del elemento de salud bucal en el círculo de salud bucal, 2) Comportamientos y prácticas de salud, dotación biológica y genética, atributos físicos y demográficos, uso de cuidado dental, comportamientos y prácticas de salud y seguro dental, que se incluyen en el elemento de influencias del nivel secundario; 3) la posición familiar, el nivel socioeconómico, la seguridad física, el estado de salud de los padres, la función familiar, la cultura y los comportamientos de salud, las prácticas y las habilidades de afrontamiento de la familia, que se encuentran en el elemento de influencias a nivel familiar. Estos factores en el modelo de predicción de riesgo de caries dental antes mencionado enfatizan aún más el papel materno en el desarrollo de ECC. Por lo tanto, en teoría, la intervención del cuidado de la salud oral durante el embarazo presenta un punto de entrada ideal para prevenir la CIT.¹³ (figura 2)

¹³ Calderón Larrañaga S, Expósito Ruiz M, Cruz Vela P, Cuadrado Conde A, Alquézar Villarroya L, Garach Gómez A, Ruiz Hernández A, Toral López I. Atención Primaria y promoción de la salud bucodental: evaluación de una intervención educativa en población infantil [Primary Care and oral health promotion: Assessment of an educational intervention in school children]. Aten Primaria. 2019 Aug-Sep;51(7):416-423. Spanish.

¹⁴ FColak H, Dulgergil CT, Dalli M, Hamidi MM: Early childhood caries update: A review of causes, diagnoses, and treatments. Journal of natural science, biology, and medicine 2013;4:29-38.

¹⁵ Finlayson TL, Siefert K, Ismail AI, Sohn W: Maternal self-efficacy and 1-5-year-old children's brushing habits. Community dentistry and oral epidemiology 2007;35:272-281.



Los factores subrayados en rojo son aquellos que potencialmente podrían verse influenciados por los atributos maternos.

III. Patología bucal en primera infancia y la infancia

Alteraciones frecuentes del desarrollo.¹⁶

1. Anquiloglosia

La lengua atada, o anquiloglosia, es una afección en la que el frenillo lingual se adhiere cerca de la punta de la lengua y puede ser corto, apretado y grueso. La lengua atada está presente en el 4% al 11% de los recién nacidos. El frenillo lingual se ha citado como una causa de lactancia deficiente y dolor materno en los pezones. La frenotomía, que se realiza con frecuencia, puede corregir la restricción del movimiento de la lengua y permitir una lactancia más eficaz con menos dolor materno en el pezón.^{17,18}

Conducta a seguir: La frenotomía y la frenuloplastia son los dos procedimientos quirúrgicos principales utilizados en el tratamiento de los lactantes con frenillo lingual.⁵

2. Dientes natales y neonatales

Son dientes que aparecen en la cavidad bucal en el momento del nacimiento o que aparecen durante las primeras semanas de vida. Se llama diente natal al que está presente en el nacimiento y neonatal al que erupciona dentro de los 30 días de vida. Erupción sin formación radicular, con pulpa dental amplia y muy vascularizada, lo que se considera una de las causas de la erupción prematura. Son dientes pobremente desarrollados. Están fijados al alveolo por un tejido conectivo fibroso. Pueden tener una movilidad variable. La mayor frecuencia se ve en el arco inferior, sector anterior. Se desconoce su etiología, puede tener una base genética se ha relacionado con una posición más superficial del germen, factores hereditarios, hipovitaminosis, o asociación con síndromes como la Displasia Condroectodérmica. Más del 90% de los dientes natales y neonatales son series de dientes deciduos que erupcionaron prematuramente, mientras que menos del 10% son supernumerarios.¹⁹

Conducta a seguir: Si presenta movilidad con riesgo de desprendimiento, se realiza la exodoncia, después de la primera semana de vida debido a la deficiencia de la coagulación resultante de la síntesis insuficiente de vitamina K que ocurre en los primeros días de vida. Dientes normales y maduros: pueden preservarse con pulido suave y constante conforme a la necesidad y topicaciones con flúor.

3. Úlcera de Riga-Fede²⁰

La enfermedad de Riga Fede es una enfermedad reactiva de la mucosa como resultado del trauma repetitivo de la lengua por los dientes primarios anteriores durante el movimiento hacia adelante y hacia atrás. Aunque el aspecto de la lesión puede ser impresionante, su naturaleza es relativamente benigna. La historia y las características clínicas suelen ser tan típicas que rara vez se necesita un examen histopatológico adicional.

Conducta a seguir: Es preferible iniciar el tratamiento de forma conservadora, como alisar los bordes de los incisivos, cubrir los bordes rugosos de los incisivos con resina compuesta. Si los métodos conservadores no logran resolver la lesión, o cuando el niño está severamente deshidratado o desnutrido, se puede considerar la extracción de los incisivos. Alternativamente, se puede realizar la escisión de la lesión en sí.

¹⁶ Fuentes Febles DF, Ferreiro González RI, Martínez Barroso MT, Gómez Arcila M, Matienzo González- Carvajal G. Consideraciones morfológicas sobre la cavidad bucal del recién nacido y el niño en edad temprana. Primer Congreso Virtual de Ciencias Morfológicas [internet]. Cienfuegos: Universidad de Ciencias Médicas; 2012 [citado 27 jun. 2013]

¹⁷ Mills N, Keough N, Geddes DT, Pransky SM, Mirjalili SA. Defining the anatomy of the neonatal lingual frenulum. Clin Anat. 2019 Sep;32(6):824-835.

¹⁸ O'Shea JE, Foster JP, O'Donnell CP, Breathnach D, Jacobs SE, Todd DA, Davis PG. Frenotomy for tongue-tie in newborn infants. Cochrane Database Syst Rev. 2017 Mar 11;3(3):CD011065. doi: 10.1002/14651858.CD011065.pub2.

¹⁹ Mhaske S, Yuwanati MB, Mhaske A, Ragavendra R, Kamath K, Saawarn S. Natal and neonatal teeth: an overview of the literature. ISRN Pediatr. 2013 Aug 18;2013:956269. doi: 10.1155/2013/956269. PMID: 24024038; PMCID: PMC3759256.

²⁰ van der Meij EH, de Vries TW, Eggink HF, de Visscher JG. Traumatic lingual ulceration in a newborn: Riga-Fede disease. Ital J Pediatr. 2012 May 23;38:20. doi: 10.1186/1824-7288-38-20. PMID: 22621646; PMCID: PMC3495853.

4. Los nódulos de Bohn²¹

Son aumentos de volumen de 1 a 3 mm como pápulas amarillentas que se localizan preferentemente en las caras vestibulares, palatinas o linguales de los rodets gingivales, más frecuentes en el arco superior. No se ubican en paladar. Proviene de restos del tejido glandular mucoso. Se confunden con dientes.

Conducta a seguir: Solo se recomienda el masaje digital suave y la observación. Diagnóstico diferencial con dientes de erupción precoz y ectópicos. Según Uavy (1980) están presentes en el 92 % de los recién nacidos.

5. Perlas de Epstein⁶

Son las pápulas amarillentas a la manera de los nódulos de Bohn pero localizadas a lo largo del rafe medio palatino, se consideran remanentes de epitelio del paladar, de tejido epitelial de células salivales que quedan atrapadas en esa zona a medida que el feto se desarrolla. No causan síntomas y se desprenden al cabo de unas semanas o antes de los 3 meses de vida.

No requieren tratamiento. Menos frecuentes que los nódulos de Bohn, atribuibles a dificultades de observación.

6. Los quistes de la lámina dental

Son pequeñas lesiones quísticas blanquecinas situadas a lo largo del reborde mandibular y maxilar a nivel de la región posterior de los arcos, son restos de la lámina dental primitiva.

Conducta a seguir: Se recomienda el masaje suave para la involución, si el volumen es exagerado se sugiere la marsupialización.

7. Epulis congénito del recién nacido o tumor gingival congénito de células granulares²²

No es una lesión común. En el 90% se da en las niñas. Lesión blanda elevada de base sésil o pediculada. Su color varía de un rosa claro a uno más oscuro. Se ubica en el reborde alveolar, más en el superior que en el inferior. Las células que lo forman son de tipo granulosa con grandes núcleos. Su etiología no se conoce, es un hamartoma. Crea inquietud en los padres, pero su evolución es benigna. En ciertos casos y sobre todo los de base sésil involucionan alrededor de los 6 meses.

Conducta a seguir: Si el epulis congénito no interfiere con la alimentación o la respiración, se puede considerar el tratamiento no quirúrgico. Pero si surgen estos problemas, se debe considerar seriamente la intervención quirúrgica.

8. Quistes de erupción.

Aparecen en el arco inferior de los recién nacidos. Se observan en relación con los dientes natales, se ven también en la erupción de otros dientes temporales cuando el niño es más grande, se ven como una elevación en la cresta del reborde, rodeada de un borde blanco. No duele pero puede presentar molestias. Es una alteración del epitelio reducido del esmalte cuando el diente se acerca a la mucosa bucal. No se sabe la causa de esta alteración. Diagnóstico radiográfico: Sirve para determinar si se trata de un diente primario o de un supernumerario. Si es supernumerario debe extraerse entre los 4 y 5 meses de edad.

Histología: Son quistes revestidos de epitelio escamoso estratificado no escamoso.

Tratamiento: No se recomienda hacer precozmente la marsupialización

²¹ Díaz de Ortiz LE, Mendez MD. Palatal And Gingival Cysts Of The Newborn. 2022 May 1. In: StatPearls [Internet]. Treasure Island (FL): StatPearls Publishing; 2022 Jan-. PMID: 29630229

²² Kokubun K, Matsuzaka K, Akashi Y, Sumi M, Nakajima K, Murakami S, Narita M, Shibahara T, Inoue T. Congenital Epulis: A Case and Review of the Literature. Bull Tokyo Dent Coll. 2018;59(2):127-132.

²³ Halka J, Chaiyasate K. Congenital Epulis. Eplasty. 2016 Feb 12;16:ic8. PMID: 26933472; PMCID: PMC4753837.

Infecciones virales con manifestación en cavidad oral

1. Gingivoestomatitis herpética

Se define la gingivoestomatitis herpética, como una infección primaria o primoinfección de la cavidad bucal, originada por el VHS-1 , él cual es más frecuente en recién nacidos y menores de 6 años de edad. Acontece con la misma frecuencia en ambos sexos. No obstante, en la mayoría de la gente la infección primaria es asintomática. El período de incubación varía de 2 a 20 días.

Luego de la infección primaria o inoculación, el virus asciende por los nervios sensitivos o autónomos, y persiste como VHS latente en los ganglios que inervan el sitio.

La gingivoestomatitis es un cuadro febril con odinofagia y vesículas dolorosas en labios, encías, mucosa oral y porción anterior de lengua y paladar duro. Las lesiones son friables, se ulceran y pueden sangrar con facilidad. Pueden presentarse adenopatías cervicales o submentonianas. La duración de la gingivoestomatitis es de 10 a 14 días y la excreción viral persiste hasta la resolución de las lesiones. Los signos y síntomas bucales se presentan como una gingivitis severa con afección difusa, eritematosa y brillante en la encía y la mucosa bucal adyacente, con grados cambiantes de edema, hemorragia gingival. En su etapa inicial se distingue por la presencia de vesículas discretas y esféricas, en la encía, mucosas labial y vestibular, paladar blando, faringe, mucosa sublingual y lengua.

El cuadro clínico se agrava más por la acumulación de placa dentobacteriana, debido a la higiene bucal deficiente y la suspensión de la función masticatoria. Dicha inflamación aparece días antes de las úlceras. El curso del trastorno se limita entre 7-10 días. El eritema gingival difuso, y el edema que aparecen temprano en la enfermedad, perduran varios días luego de que las lesiones ulcerativas cicatrizan. No quedan cicatrices en las regiones donde las úlceras remitieron.

A menudo, los ganglios linfáticos regionales se encuentran sensibles y tumefactos. La anormalidad se acompaña de síntomas de sensibilidad en la cavidad bucal que interfieren con la ingestión de alimentos, el habla y la deglución. El escurrimiento salival es evidente; en los niños pequeños la falta de ingestión de alimentos y líquidos puede causar deshidratación, situación que exige hospitalización y administración parenteral de líquidos. Los signos y síntomas sistémicos y extrabucales que habitualmente se presentan son la adenitis cervical, linfadenopatías, mialgias, fiebre hasta de 38,3 a 40,6º C y un malestar generalizado.²⁴

Tratamiento: El componente más importante en el manejo de la gingivoestomatitis herpética es la hidratación. La hidratación adecuada a menudo se logra con el control del dolor; por lo tanto, se recomiendan analgésicos como paracetamol oral y enjuagues bucales para que el paciente se sienta más cómodo y promover la ingesta de líquidos.²⁵



²⁴ Salinas M, Yuni J, & Millán I, Ronald E. (2008). Gingivoestomatitis herpética primaria: Conducta odontológica. Acta Odontológica Venezolana, 46(2), 219-226.

²⁵ Aslanova M, Ali R, Zito PM. Herpetic Gingivostomatitis. 2022 Aug 25. In: StatPearls [Internet]. Treasure Island (FL): StatPearls Publishing; 2022 Jan-. PMID: 30252324.

2. Enfermedad mano pie y boca

La enfermedad boca mano pie (EBMP), conocida también como estomatitis vesicular con exantema, es una infección altamente contagiosa, causada por el virus Coxsackie A16 y el enterovirus 71; en ocasiones, también se han aislado los tipos serológicos A5, A7, A10, B1, B2, B3 y B5.

Es más común en bebés y niños pequeños. Durante las epidemias el virus se extiende por transmisión horizontal de niño a niño, por contacto directo con secreciones nasales, orales, materia fecal, gotas aerolizadas, en una ruta fecal-oral u oral-oral, y a través de objetos contaminados. La implantación viral se inicia en la boca y en la mucosa del íleo, de ahí se extiende a nódulos linfáticos en las primeras 24 horas, y luego hacia los tejidos, a la mucosa oral y piel. La EBMP tiene un periodo de incubación de tres a cinco días; transcurridos aproximadamente de siete a diez días, los niveles aumentados de anticuerpos se neutralizan y el virus es eliminado, remitiendo de manera espontánea sin dejar cicatrices.

Hay dolor bucal y prurito cutáneo. Las vesículas en la piel hacen costra. La enfermedad desaparece en un margen de 7 a 10 días y no todos los pacientes llegan a manifestar el cuadro clínico completo. En el paciente presentado se encontraron lesiones con similares características: en la mucosa bucal, en la piel de las caras dorsales y laterales de los dedos de las manos y pies, en el dorso y palmas de ambas manos, en el dorso, talones y plantas de los pies.

El protocolo de tratamiento se fundamentó en el alivio de la sintomatología y la indicación de medidas básicas para evitar la transmisión de la enfermedad, las cuales se definen en una sola palabra: higiene. Por lo dicho anteriormente, es importante seguir procedimientos rigurosos de lavado de manos, higiene personal e impedir compartir objetos o utensilios. El paciente con EBMP es potencialmente contagioso durante los síntomas iniciales y hasta que las lesiones bucales y el exantema de la piel desaparezcan.²⁶

3. Varicela (virus varicela zoster)

Enfermedad infectocontagiosa aguda de origen vírico causada por el virus varicela-zoster (VVZ), perteneciente a la familia herpesvirus, cuyo único huésped posible es el hombre. Tras la infección primaria, que afecta principalmente a niños de entre 5-9 años y adolescentes, el virus permanece latente en nervios sensoriales, y ocasionalmente sobre nervios motores, con posibilidad de reactivación en forma de herpes zoster en situaciones de inmunosupresión

Tras un período de incubación de 14-16 días se inicia el estadio prodrómico, caracterizado por fiebre moderada, mialgias y malestar general. El exantema característico de la enfermedad comienza en tronco y cuero cabelludo con lesiones que comienzan en forma de máculas eritematosas. Transcurridas 24 horas las lesiones pasan a la fase de pápula, vesícula y pústula, siendo signo característico que coexistan diferentes estadios de las lesiones. La varicela en los adultos es más grave y presenta complicaciones con mayor frecuencia, entre las que destacan la neumonía y la encefalitis.

Las lesiones orales aparecen generalmente en número pequeño (1-7). La presencia de manifestaciones orales está en relación con la agresividad del cuadro, estando siempre presentes en las formas severas. Cada lesión comienza como una vesícula de pequeño tamaño (3-4 mm) o ampolla, que rápidamente rompe dejando una úlcera poco profunda de fondo blanco-amarillento rodeada de un halo eritematoso. Generalmente las úlceras son poco dolorosas o asintomáticas, y plantean diagnóstico diferencial con estomatitis aftosa recurrente menor, salvo en casos de lesiones múltiples, cuyo cuadro asemeja a la primoinfección herpética. Las lesiones próximas pueden confluir en formas de mayor tamaño por colapso entre las mismas. Es característico que úlceras antiguas se entremezclen con lesiones nuevas en formas moderado-severas de varicela.

Actualmente la prevención se realiza con vacunas de alta eficacia y seguridad con virus vivos atenuados. Se puede administrar a partir de los 15 meses de vida en monodosis, siendo necesarias dos dosis separadas en dos meses para la inmunización de los adultos.

²⁶ Cabrera Escobar, Deyanira, Ramos Plasencia, Anet, & Espinosa González, Leticia. (2018). Enfermedad boca mano pie. Presentación de un caso. MediSur, 16(3), 469-474. Recuperado en 16 de diciembre de 2022

El tratamiento de las lesiones orales es sintomático y de carácter paliativo. Si es necesario se pueden pautar analgésicos, aunque generalmente no se requiere tratamiento alguno ya que se trata de un proceso autolimitado que cursa con escasa sintomatología dolorosa.

LECTURAS PRINCIPALES

1. Martha Torres Carvajal.

Desarrollo de la dentición. La dentición primaria. Revista Latinoamericana de Ortodoncia y Odontopediatría Año 2009.

2. Perez-Aguirre B, Soto-Barreras U, Loyola-Rodriguez JP, Reyes-Macias JF, Santos-Diaz MA, Loyola-Leyva A, Garcia-Cortes O.

Oral findings and its association with prenatal and perinatal factors in newborns. Korean J Pediatr. 2018 Sep;61(9):279-284.

3. Folayan M, Olatubosun S.

Early Childhood Caries - A diagnostic enigma. Eur J Paediatr Dent. 2018 Jun;19(2):88. doi: 10.23804/ejpd.2018.19.02.00. PMID: 30063145.

LECTURAS COMPLEMENTARIAS

● Fuentes Febles DF, Ferreiro González RI, Martínez Barroso MT, Gómez Arcila M, Matienzo González- Carvajal G.

Consideraciones morfológicas sobre la cavidad bucal del recién nacido y el niño en edad temprana. Primer Congreso Virtual de Ciencias Morfológicas [internet]. Cienfuegos: Universidad de Ciencias Médicas; 2012 [citado 27 jun. 2013]

● Ramos Pérez, Katiuska, Sáez Luna, Maira Eleodora, Alegret Rodríguez, Milagros, & Díaz Sáez, Liliana. (2016)

Características morfológicas bucofaciales durante el primer año de vida en niños del municipio Santa Clara. Medicentro Electrónica, 20(3), 185-192. Recuperado en 17 de diciembre de 2022

● Xiao J, Alkhers N, Kopycka-Kedzierawski DT, Billings RJ, Wu TT, Castillo DA, Rasubala L, Malmstrom H, Ren Y, Eliav E.

Prenatal Oral Health Care and Early Childhood Caries Prevention: A Systematic Review and Meta-Analysis. Caries Res. 2019;53(4):411-421

● Aslanova M, Ali R, Zito PM.

Herpetic Gingivostomatitis. 2022 Aug 25. In: StatPearls [Internet]. Treasure Island (FL): StatPearls Publishing; 2022 Jan-. PMID: 30252324.

● Bilodeau EA, Hunter KD.

Odontogenic and Developmental Oral Lesions in Pediatric Patients. Head Neck Pathol. 2021 Mar;15(1):71-84. doi: 10.1007/s12105-020-01284-3. Epub 2021 Mar 15. PMID: 33723756; PMCID: PMC8010029.

● O'Shea JE, Foster JP, O'Donnell CP, Breathnach D, Jacobs SE, Todd DA, Davis PG.

Frenotomy for tongue-tie in newborn infants. Cochrane Database Syst Rev. 2017 Mar 11;3(3):CD011065.